Aus der III. Medizinischen Klinik der Universität Berlin.
(Direktor: Prof. Dr. Baetzner)

Der Fremdkörper in der Knochenbruchbehandlung

INAUGURAL-DISSERTATION
zur Erlangung des medizinischen Doktorgrades an der Friedrich-Wilhelms-Universität zu Berlin

vorgelegt von

Rolf Jäger
aus Hannover

Tag der Promotion: 25. 1. 1941

Druck: Karl und Richard Hoffmann, Charlottenburg. Schillerstr. 44

M 460

Gedruckt mit Genehmigung

der

Medizinischen Fakultät der Universität Berlin

Dekan: Prof. Dr. Kreuz

Referent: Prof. Dr. Baetzner

Korreferent: Prof. Dr. Rostock

R. UNIV.
BIBLIOTHEEK
LEIDEN

Meinen lieben Eltern

in Dankbarkeit überreicht

Kriegsweihnachten 1940

Digitized by the Internet Archive
in 2026

https://archive.org/details/IA41550807_0152

Die Anwendung von Fremdkörpern bei der Behandlung widerspenstiger Knochenbrüche hat sich seit der Einführung der Asepsis in die moderne Chirurgie allgemein eingebürgert und wird in ihrer Notwendigkeit auf einem streng begrenzten Anwendungsgebiet von keiner Seite bestritten werden.

Ueber die Grenzen dieses Anwendungsbereiches ebenso wie über die besten Methoden und das beste Material bestehen aber nun in den verschiedenen klinischen Richtungen erhebliche Meinungsverschiedenheiten.

In der vorliegenden Arbeit wird versucht, eine Sichtung der stark auseinander strebenden Meinungen vorzunehmen, um so nach dem gegenwärtigen Stand eine strenge Abgrenzung für die Berechtigung der Fremdkörperanwendung zu finden.

Es gilt dazu vorerst die Frage zu klären:

„Uebt der operativ eingeführte Fremdkörper auf die Knochenbruchheilung einen nützlichen oder schädlichen Einfluß aus?"

Die ersten experimentellen und kllinischen Untersuchungen zu diesem Problem führen ins 17. und 18. Jahrhundert, obwohl wir schon bei Hippokrates und Celsus Angaben über die Verwendung von Fremdkörpern bei Knochenbrüchen finden.

Die erste Veröffentlichung über die Transplantation einer Hundeknochens in einen Schädeldefekt stammt aus dem Jahre 1670 (Job von Mekren).

Aber erst vom Ende des 18. (Dühamel) und Beginn des 19. Jahrhunderts (Rodgers 1826) wissen wir von der Einführung metallischer Fremdkörper zur Fixierung von Knochenbrüchen.

Besonders bekannt wurde vor allem die Verwendung von Metall- und Elfenbeinzapfen durch Dieffenbach (1846).

Auch Langenbeck und der ältere Bruns versuchten etwas später eine Fixierung von offenen oder veralteten Frakturen durch Verschraubungsmethoden.

Bemerkenswert ist, daß die Einführung von Fremdkörpern in der vorantiseptischen Zeit vielfach nur angewandt wurde, um durch die entstehenden Entzündungsvorgänge die Callusbildung zu fördern. So empfahl Dieffenbach das Einschlagen von Elfenbeinstiften zur Anregung von Knochenbildung bei ausbleibender Konsolidation.

Jedoch führten diese Verfahren zu zahlreichen Mißerfolgen, weil die Wirkung auf die Callusproduktion sehr wechselnd war und weil die zahlreichen Eiterungen, Fistelungen und Todesfälle an Pyämie ergaben, daß die strengste Asepsis für die Operation unbedingt erforderlich war.

Mit der Einführung der Asepsis dienten die Fremdkörper dann vorwiegend der Retention und Fixation der Fragmente, nachdem man gelernt hatte, durch einwandfreie Sterilisierung der Fremdkörper unerwünschte Nebenwirkungen auszuschalten.

Vor allem aber konnte durch Listers Entdeckung der Asepsis das Anwendungsgebiet erheblich erweitert werden. entgegen der Beschränkung der Fremdkörperverwendung auf offene und veraltete Frakturen, sowie Pseudarthrosen in der vorantiseptischen Zeit. Lister war es auch, der 1877 zum ersten Mal eine offene Naht mit „versenkten Metalldrähten" bei subkutanen Patellar- und Olekranonbrüchen wagte. Bei beiden Frakturen bildet die starke Diastase der Fragmente und die Detraktion der Muskulatur das Haupthindernis der Heilung, wodurch erklärlich ist, warum gerade in diesen Fällen die Hemmungen gegen ein operatives Vorgehen zuerst überwunden wurden.

Mit fortschreitender Technik wurde der Indikationsbereich immer mehr erweitert, wenn auch die Grenzen heute noch von den verschiedenen klinischen Richtungen sehr verschieden weit gezogen werden.

Grundsätzlich kommt ein operatives Vorgehen unter Verwendung von Fremdkörpern nur dann in Frage, wenn eine befriedigende Stellung und Fixierung der Fragmente mit anderen Mitteln, also auf unblutigem Wege nicht zu erreichen ist.

Das trifft in folgenden Fällen zu:

1. Bei veralteten und schlecht geheilten Frakturen.
2. Bei Pseudarthrosen.

3. Bei sekundären Nervenschädigungen durch Callusdruck.

1 und 2 sind die Fälle für die sekundäre Operation, wie sie schon in der vorantiseptischen Zeit geübt wurde.

Ein blutiges, operatives Vorgehen bei frischen Frakturen, also primäre Operation, kommt in folgenden Fällen in Frage:

1. Bei Weichteilinterpositionen (Gefahr der Pseudarthrosenbildung).
2. Bei irreponiblen Frakturen, wenn innerhalb ein bis zwei Wochen durch Extension keine befriedigende Stellung erreicht wurde, oder bei denen man die korrekte Stellung nicht aufrecht erhalten kann.
3. Bei komplizierten Frakturen der leicht zugänglichen Knochen.
4. Bei Frakturen in der Nähe von Gelenken mit der Gefahr einer arthrotischen Gelenkveränderung durch Callusbildung.
5. Bei Gefäß- und Nervenverletzungen.

Trotz strenger Begrenzung auf diesen Indikationsbereich und trotz der unbestrittenen Erfolge wird immer wieder auf Schädigungen des Gewebes und Verzögerung der Knochenheilung durch die eingelegten Fremdkörper hingewiesen.

Als Ursache für eine schädigende Nebenwirkung kommen verschiedene Faktoren in Frage:

1. Bakterielle Infektion: mit folgender Ostitis, Fistelung, Ausstoßung der Fremdkörper usw.

Es handelt sich bei diesen vom Nahtmaterial, Platten und Bolzen ausgehenden Fremdkörpereiterung meistens um richtige Implantationsinfektionen.

Das Risiko der Infektion ist aber umso größer, je größer der eingeführte Fremdkörper ist. — Oft ist nachträgliche Entfernung des wie ein Sequester wirkenden Fremdkörpers erforderlich.

Matti gibt in seinem Lehrbuch für Knochenbrüche (1918) auch die Knochennaht als besonders infektionsgefährdet

an, weil schon geringste Infektionen längs des Drahtes durch die Bohrlöcher bis zur Markhöhle vordringen können. Auch bei den früher geübten Methoden der perkutanen Verschraubung nach Lambotte hält er während der ganzen Fixationszeit ein Einwandern von Bakterien längs der Schrauben für möglich.

Wenn Matti alle notwendigen nachträglichen Fremdkörperentfernungen einer stattgehabten Infektion zur Last legt, ist dass sicher nicht ganz richtig, da ein Teil der Schädigungen wohl auch dem früher verwendeten Material zur Last fällt.

Die von ihm geäußerte Ansicht, daß das verwendete Material keinen Einfluß auf die Toleranz hat, muß auch nach den neuen Ergebnissen der blutigen Frakturbehandlung revidiert werden.

Die Infektionsgefährdung spielt heute sicher eine geringere Rolle, da eine Keimverschleppung meist durch technische Fehler bedingt ist, die im Zeitalter der Asepsis vermeidbar sind.

Neben den bakteriellen Infektionen kommen als Störungsmoment in Frage:

2. Mechanische Verletzungen des Knochens beim Anbringen des Fremdkörpers.

Dazu zählen folgende Schädigungen:

a) Die Ablösung des Periosts, insbesondere mit der Verletzung der A. nutritia.

Während nach König die Abschiebung der Knochenhaut ohne wesentliche Verzögerung der Heilung vorgenommen werden kann, ist nach der Mehrzahl der Autoren eine Verletzung des ernährenden Gefäßes streng zu vermeiden.

Ob auch Verzögerungen der endostalen Knochenneubildung durch zu große, den Markraum voll ausfüllende Bolzen in Frage kommt, ist umstritten. Während Autoren wie Brandes u. a. vorschlagen, den Bolzen so zu wählen, daß der Markraum nicht voll ausgefüllt ist und das Endost durch Druck nicht geschädigt werden kann, verlangt König im Gegenteil restlos festes Einpassen des Bolzens, um eine absolut sichere Ruhigstellung zu erreichen.

b) Das Bohren von Knochenkanälen für Schrauben und Drähte, das zu Abbauvorgängen und örtlichen Nekrosen führt.

Als Ursache dafür gibt König die beim Bohren und Meißeln entstehende Hitzewirkung an. Auch Untersuchungen von Block führten zu dem Ergebnis, daß die geringe, auf das benachbarte Gewebe treffende Hitzewirkung ausreicht, um die Callusentwicklung zu hemmen.

Dabei fand König um Nagel- und Meißelschnitte sehr viel geringere Schädigungen, als bei Bohrlöchern und Sägeschnitten, was er durch die größere Hitzewirkung beim Bohren und Sägen erklärt.

c) Druckwirkung von zu fest angezogenen Drähten und Schienen, ist ebenso wie die Hitzewirkung beim Bohren für einen Teil der örtlichen Nekrosen verantwortlich zu machen.

d) Zu lockere Fixation und dadurch bedingte Beweglichkeit von Knochen und Draht kann die Konsolidation stören.

e) Zu frühe Belastung des mit Fremdkörpern fixierten Knochens kann ebenfalls zu stärkeren Zerstörungen führen, indem Schrauben gelockert werden, Drähte ausreißen usw.

Unbedingte Voraussetzung für einen ungestörten Heilungsverlauf ist aber die feste und zuverlässige Anbringung und Anpassung der Fremdkörper.

3. Die Freilegung einer subkutanen Fraktur kann an sich schon Heilungsverzögerung von mehreren Wochen bedingen, wie aus experimentellen Untersuchungen von Götze und Brakutz hervorgeht.

Während im Tierversuch bei einer subkutanen Fraktur schon nach acht Tagen Callus auftrat, fanden sich bei der freigelegten Fraktur nur spindelige Fibroblasten.

Im ganzen benötigte bei den freigelegten Frakturen die Konsolidation die doppelte Zeit (acht Wochen) wie bei der subkutanen Fraktur. Außerdem zeigte sich eine Störung des Kalkanbaus, wohl als Folge der verstärkten Gewebssäuerung.

Es handelt sich also dabei um Verzögerungen, die auch ohne den Fremdkörper auftreten und nicht ursächlich durch ihn bedingt sind.

4. Schädliche Einwirkung des Fremdkörpermaterials an sich als Folge seiner chemischen bzw. physikalisch-chemischen Eigenschaften.

Seitdem Metalle zur Fixation der Fragmente in Form von Drähten, Nägeln, Schrauben und Schienen verwendet wurden, ist immer wieder über die Schädigung der Knochenbruchheilung berichtet worden, die auf die verwendeten Metallteile bezogen wurden.

So sehen wir als schädigende Begleiterscheinung der Metallversenkung u. a. Erscheinungen von Gewebsverrostung und Imprägnierung mit gelösten Metallsalzen.

Häufig wird auch über die Entstehung von Pseudarthrosen berichtet nach Drahtnaht der Fragmente oder Dauerversenkung von Metallschienen.

Obwohl die Frage noch umstritten ist, wodurch die Pseudarthrosen entstehen können, lag der Gedanke nahe, die Schädigung auf die Einwirkung des versenkten Metalls zurückzuführen.

Außerdem wird verzögerte Konsolidation, Nahtlockerung und — trotz streng aseptischer Methoden — Eiterung und Wundabsonderung als schädigende Folgerung der Metallanwendung angeführt.

Aus der großen Zahl von diesbezüglichen Arbeiten geht mit Sicherheit hervor, daß die Mißerfolge der Osteosynthese zum Teil auf den schädigenden Einfluß der Metalle zurückgeführt werden müssen.

Schon von Bayer kam 1918 zur Ueberzeugung, daß die Unterscheidung von gut- und schlecht einheilenden Fremdkörpern sich deckt mit der Einteilung in chemisch differente und chemisch indifferente Metalle.

In älteren Arbeiten von Okkels, Menegeau, Moyse und Odiette, die sich mit der Wirkung der Metalle auf das Gewebe beschäftigen, findet sich übereinstimmend eine Einteilung der Metalle in drei Klassen:

1. Metalle ohne Einfluß auf das Gewebe:
   Gold, Aluminium, Blei, Nikral und V_2 A-Stahl.

2. Wachstumshemmend:
   Nickel, Silber, Zink und Zinn.

3. Wachstumsaufhebend:
   Kupfer, Eisen, Magnesium.

Es konnte auch festgestellt werden, daß die Giftigkeit eines Metalles für Zellen von der Wasserstoffionen-Konzentration abhängig ist, was darauf hinweist, daß die Schädigungen ihre Ursache in elektrochemischen Vorgängen haben.

Als Schlüssel für das Verständnis dieser Vorgänge dient die seit langem bekannte Tatsache, daß fast alle Metalle in Körperflüssigkeiten allmählich in Lösung übergehen.

Wird doch z. B. in einer Arbeit von Fritz von Zschock aus dem Jahre 1904 als Vorzug des Aluminiumbronzedrahtes u. a. auch angeführt, daß er resorptionsfähig sei.

Und zwar ist die elektrolytische Lösungstension entsprechend der Spannungsreihe der Metalle gestaffelt.

Nach Zeinert beruht das chemische Verhalten der Metallteile immer auf elektrochemischen Vorgängen, die sich folgendermaßen darstellen lassen:

Die Lösungstension eines in einem Elektrolyten befindlichen Metalls äußert sich darin, daß solange Metallionen abwandern, bis das Metall völlig in Lösung gegangen ist. Am stärksten sind die dabei auftretenden elektrischen Erscheinungen bei Verwendung von zwei verschiedenen Metallen.

Jede Berührung von zwei verschiedenen Metallen mit einem Elektrolyten bildet ein galvanisches Element, führt also zur Ionenwanderung und damit einerseits zur Auflösung des Metalls, zum anderen zum Auftreten von minimalen, kaum meßbaren Strömen.

Solche Ströme treten aber auch bei beinahe idealer Berührung zweier Metalle auf, wie dies z. B. für den vernickelten Eisendraht oder den gelöteten Draht nach Kirschner gilt.

Nach Zeinert sind bei den verwendeten metallischen Fremdkörpern in elektrischer Beziehung drei Möglichkeiten zu unterscheiden:

1. Der versenkte Fremdkörper besteht aus nur einem Metall. Das Metall verrostet kraft seines Lösungsbestrebens.

Klinisch äußert sich dieses in einer Imprägnierung der umgebenden Gewebsteile mit Metallsalzen, die im Präparat Metallreaktionen zeigt.

Bei stählernen Körpern äußert sie sich im Auftreten von Rost in der Umgebung, dessen gewebsschädigende Wirkung hinlänglich bekannt ist. Das Gewebe der Umgebung bekommt makroskopisch ein brüchiges, bröckeliges Aussehen. Nekrosen treten auf und der Draht selbst sieht wie „angefressen" aus.

Mit der Berliner-Blau-Reaktion läßt sich im Gewebe Eisen nachweisen.

An der Gewebsschädigung in Form der gebildeten sterilen Nekrosen sind sowohl der auftretende Strom als wie das schwärzlich gefärbte Metallsalz beteiligt.

2. Der versenkte Fremdkörper besteht aus zwei verschiedenen Metallen, die sich ideal berühren.

Phyysikalisch entspricht dies einem kurzgeschlossenen galvanischen Element, bei dem auch die elektrischen Erscheinungen im Elektrolyten umso größer werden, je geringer der äußere Widerstand zwischen den Polklemmen ist.

Entsprechend tritt auch bei idealer Berührung der metallischen Fremdkörper, wie wir sie beim gelöteten Draht haben, entgegen früheren Behauptungen ein Strom auf.

Beim vernickelten Eisendraht geht der galvanische Aufschlag in Lösung, falls er nicht schon bei der Anbringung beschädigt wurde, bis das Grundmetall zu Tage tritt und die Elementwirkung einsetzen kann.

3. Der versenkte Fremdkörper besteht aus zwei Metallen, die sich nicht ideal berühren (Lanesche Platte, nebeneinander liegende Drähte).

Der Metallzerfall, daher die Verrostung ist am größten an der Stelle des kleinsten Widerstandes, daher an den Berührungsstellen.

Schließlich glaubt Zeinert, selbst an verschiedenen

Stücken gleichen Metalls, die mechanisch verschieden beansprucht werden, Spannungsunterschiede nachweisen zu können.

Zu dem Auftreten elektrischer Erscheinungen beim Verwenden von Metallen — es handelt sich dabei etwa um Stromstärken von 0,09—0,25 mil. Amp. — teilt schon Orsos eine interessante Beobachtung mit:

Bei freigelegtem Radiusnerv und Verwendung von Aluminiumschienen mit Messingschrauben kam es zu regelrechten Zuckungen der Muskulatur.

Zeinert kommt zusammenfassend zu dem Ergebnis, daß alle versenkten Metalle elektrischen Einflüssen unterliegen, die die Metalle zur Lösung bringen.

Dazu ist das Bestehen aus verschiedenen Metallen nicht notwendig, da am Körper stets zwischen versenkten Metallen und Gewebsumgebung ein Spannungsgefälle besteht, was zu elektrischem Strom führt.

Obwohl die aufgetretenen Mikroströme außerordentlich klein sind, gewinnen sie Bedeutung, wenn sie über Monate und Jahre hinaus konstant einwirken.

Das ist aber der Fall bei den meisten früher gebräuchlichen Methoden der Fremdkörperverwendung, von denen heute noch in Frage kommt:

1. Die Knochennaht und Umschlingung mit Draht und Bändern.

2. Nagelung und Verschraubung.

3. Schienung.

Als 4. heute noch gebräuchliche Methode ist die Knochenbolzung zu nennen, für die als Material aber durchweg das Elfenbein bevorzugt wird. Eine Schädigung ist hier höchstens im Sinne einer mechanischen Läsion und Reizung des Endosts zu erwarten.

Anders ist es bei Verwendung von Metall, wie es bei den unter 1—3 genannten Methoden gebräuchlich ist.

Noch im Jahre 1918 finden wir bei Matti die Angabe, daß das Material der Schienen und Schrauben keinen Einfluß auf die Toleranz habe. Er weiß lediglich, daß glatte, polierte und nicht oxydierende Fremdkörper besser um-

wachsen werden als rauhe, poröse und oxydierbare Metalle. Er empfiehlt darum, das Vernickeln und Vergolden der Metallteile.

Heute wissen wir, daß gerade diese kombinierte Verwendung zweier verschiedener Metalle zu vermeiden ist, weil dabei schädigende Strömungen auftreten.

Die infolge der elektrischen Eigenschaften der Metalle auftretenden unerwünschten Folgeerscheinungen wurden besonders bei der von manchen Kliniken grundsätzlich angewandten Methoden der Dauerversenkung beobachtet, die in 20 bis 30 % der Fälle größere Nachoperationen notwendig machten.

Diese Erfahrung, daß die Dauerversenkung von Metallen für lebendes Gewebe nicht gleichgültig ist, führte zur Ausarbeitung von Methoden, bei denen die Metalle nach Konsolidation der Fragmente wieder durch einen relativ kleinen Eingriff entfernt werden.

Diese Methoden erreichen das erstrebte Ziel der operativen Behandlung, nämlich eine möglichst feste Vereinigung der Bruchstücke und rasche Bruchheilung eben so gut wie die Dauerversenkung, vermeiden aber die beim Liegenlassen auftretende Schädigung des Gewebes.

Verwandt werden sie heute besonders in Form der temporären Knochennaht nach Magnus und der perkutanen Nagelung.

Aber auch bei dieser kurz dauernden Einführung von metallischen Fremdkörpern ist eine strenge Auswahl der Metalle nach ihrem chemischen bzw. elektrischen Verhalten erforderlich.

Sämtliche früher verwendeten Materialien, unter denen besonders der Aluminiumbronzedraht lange Zeit beliebt war, sind jetzt zu Gunsten des rostfreien Stahls und zwar des Kruppschen V_2A-Stahls verlassen worden.

„Rostfreie Stähle" gibt es eine Menge. Ihre Widerstandsfähigkeit ist verschieden, je nach ihrer Zusammensetzung und wird erzielt durch den Zusatz bestimmter Metalle wie Chrom und Nickel.

Wie von Haase aus der Magnusschen Klinik erörtert wird, ist es nicht ausreichend, vom Instrumentenbauer ein-

fach „rostfreien Stahl" zu verlangen, da erfahrungsgemäß der Begriff „rostfrei" nicht die Gewähr für Unschädlichkeit bietet.

Nur der ausreichend erprobte und richtig bearbeitete V_2A-Stahl gibt die Sicherheit, daß die versenkten Fremdkörper nicht wegen späterer Verrostung und Korrosion entfernt werden müssen oder gar zur Entzündung und Degeneration des Gewebes führen.

In der Fülle der sogenannten „rostfreien Stähle" kennt der Chirurg für schneidende Instrumente vor allem den VM-Stahl, der infolge seines größeren Kohlenstoffgehaltes wesentlich härter ist, dafür aber leicht korrodiert. Der weichere V_2A-Stahl dagegen bildet sehr beständige Oxydschichten und ist dadurch gegenüber Salzlösungen sehr korrosionsbeständig.

Obwohl auch der V_2A-Stahl nach den obigen Ausführungen nicht unangreifbar ist, kommt er der idealen Forderung sehr nahe und wird praktisch vom Körper fast immer reaktionslos vertragen, zumindest für die Dauer einer temporären Versenkung.

Obwohl der rostfreie Stahl sicher das geeignetste Metall zur Fremdkörperversenkung ist, wird auch dieses Material, wie sich aus praktischen Erfahrungen ergibt, beim längeren Verweilen im Körper angegriffen. Die Frage, ob rostfreier Stahl auch schon bei kürzerem Einwirken auf Gewebszellen, wie es für die temporäre Versenkung in Frage kommt, diese zu schädigen vermag, wird in einer Arbeit von Krull aus der Magnusschen Klinik untersucht.

Er stellte in experimentellen Untersuchungen den Einfluß nichtrostender Stähle auf Fibroblastenkulturen für kürzere Dauer bis zu mehreren Wochen fest, wie sie z. B. für die temporäre Knochennaht in Frage kommen.

Vergleichsweise mit anderen Metallen angestellte Versuche ergaben, daß Kupfer und Magnesium das Wachstum der Zellen aufhalten, während Gold, Aluminium und Platin auf das Gewebe keinen Einfluß erkennen ließen, selbst jedoch ebenfalls angegriffen wurden. Diese Beobachtungen stimmen mit früheren Ergebnissen von Okkels und anderen überein.

Allerdings weist Krull selbst darauf hin, daß bei der vergleichsweisen Auswertung Vorsicht am Platze ist, da spektroskopische Untersuchungen auch bei im Handel als „rein" verkauften Metallen Verunreinigungen nachweisen ließen. So fand Henschen und Gerlach im Siberdraht außer Silber folgende Beimengungen:

Kupfer, Blei, Zinn, Aluminium, Gold, Cadmium, Eisen, Arsen und Quecksilber.

Als Ergebnis seiner histologischen Experimente fand Krull, daß die nichtrostenden Stähle keinerlei Einfluß auf das Wachstum von Fibroblastenkulturen zeigten bei einer Züchtungsdauer bis zu 3 Wochen. Die Stähle heilten ein, ohne daß — auch nach 3 Wochen — sich ein zellenschädigender Einfluß hätte nachweisen lassen. Im Gegensatz dazu verhielten sich Federdraht und Klaviersaitendraht wie normaler Eisendraht und zeigten sehr bald Verrostungs- und Degenerationserscheinungen im Gewebe.

Nach den mitgeteilten Schädigungen chemischer und elektrochemischer Natur bei Verwendung von Metallen liegt es nahe, chemisch und physikalisch völlig inaktives Material zu verwenden.

5. Schädigungen bei Verwendung von chemisch und elektrochemisch inaktivem Material infolge des Fremdkörperreizes.

a) Verwendung von Elfenbein.

Unter den verwandten Materialien kommt vor allem das Elfenbein für Bolzungen, Seide und Catgut für Knochennähte in Frage.

Wir wissen, daß sich um einen Fremdkörper aus inaktivem Material herum eine feste, bindegewebige Kapsel bildet, so z. B. bei Elfenbein und Hartgummi, und daß Elfenbeinzapfen reizlos einheilten, sofern eine unbedingte Asepsis sichergestellt war.

Die chemische Inaktivität des Elfenbeins in Verbindung mit seiner leichten Formbarkeit sowie der Möglichkeit, es sicher und schnell zu sterilisieren, verhalfen ihm schon früh zu weitgehender Verwendung.

Nach Einführung der Elfenbeinbolzung in die Frakturbehandlung durch Dieffenbach wurde besonders durch Fritz König auf die Güte des Materials hingewiesen.

Wie bei allen Fremdkörpern, auch den chemisch inaktiven, entsteht um das Elfenbein in den Weichteilen ein Granulationswall, im Knochen dagegen eine nekrotische Zone, was aber beides die Heilung nicht wesentlich verzögert.

Im Knochen bildet sich kompensatorisch kräftiges Callusgewebe, in den Weichteilen wird das Granulationsgewebe durch straffes Bindegewebe ersetzt. Bei länger liegenden Elfenbeinstiften finden sich Arrosionen, die auf die resorbierende Tätigkeit einwuchernden Granulationsgewebes zurückgeführt werden.

Dadurch erklärt sich die oft mitgeteilte Beobachtung, daß herausgenommene Elfenbeinbolzen „wie angefressen" aussahen, ja, nach längerer Liegedauer von einigen Jahren kann es sogar zum Verschwinden des Stabes kommen.

Bei jugendlichen Individuen scheint das Elfenbein schneller resorbiert zu werden als bei Erwachsenen.

Durch den allmählichen Beginn und die lange Dauer der einsetzenden Resorptionsprozesse, die erst nach vielen Monaten und Jahren zu einer sichtbaren Verringerung des Elfenbeins führt, ist aber in jedem Fall eine völlig ausreichende Ruhigstellung bis zum Entstehen einer festen Brücke aus jungem Knochengewebe sichergestellt.

Auf der anderen Seite wird nach übereinstimmenden Beobachtungen durch den eingesetzten Stift ein so intensiver Reiz auf das ossifikationsfähige, junge Bindegewebe ausgeübt, daß der Bolzen sehr bald von tragfähigem Callusgewebe ummauert ist und mit funktioneller Uebungsbehandlung begonnen werden kann.

Riedinger u. a. fanden sogar, daß bei den eindringenden Granulationen im Stift selbst Knochenneubildungen stattfinden.

Ueber die Form der Anwendung des Bolzens, die sich als besonders geeignet zur Behandlung von queren Knochenbrüchen erweist, bestehen Meinungsverschiedenheiten, insbesondere über die Frage, ob das Einlegen der zentralen

Bolzen in die Markhöhle die vom Endost ausgehende Callusbildung beeinträchtige.

So glaubt Brandes, Dortmund, daß die zentralen Bolzungen der Unterarmknochen durch Verschließen der Markhöhle zu Störungen der Callusbildung führte und dadurch Pseudarthrosen entstehen können. Er verlangt darum bei Bolzungen darauf zu achten, daß nicht die ganze Markhöhle ausgefüllt ist.

Diesen Beobachtungen widersprechen die Ergebnisse von Versuchen, die Rauch in Königsberg angestellt hat. Dieser Autor vertritt ebenso wie die große Mehrzahl der Chirurgen, die die Elfenbeinanwendung befürworten, die Ansicht, daß vielmehr der Bolzen die Markhöhle fest verschließen muß, um Heilungsstörungen zu vermeiden.

Zusammenfassend läßt sich sagen, daß auf Grund der ausgezeichneten Erfolge vieler großer Kliniken die Verwendung von Elfenbein zur zentralen Bolzung von queren Knochenbrüchen wärmstens zu empfehlen ist. Durch die absolute Ruhigstellung der Fragmente und das lange Erhaltenbleiben der Elfenbeinbolzen wird insbesondere auch der Entstehung einer Pseudarthrose vorgebeugt. Eine Schädigung der Knochenbruchheilung tritt nicht ein.

Zu der Verträglichkeit von Seide- und Catgutnähten in Konkurrenz zur Drahtnaht liegen vergleichsweise experimentelle Untersuchungen von Kölsch vor:

Kölsch legte Nähte am freigelegten und frakturierten Röhrenknochen des Kaninchens mit verschiedenem Nahtmaterial an und untersuchte die Einheilungsvorgänge histologisch nach einem Zeitraum von ein bis sechzehn Wochen.

Die Einwirkung des verwendeten Fremdkörpermaterials auf den Knochen ergab dabei folgendes Bild:

b) Verwendung von Seide:

In einem Teil der Versuche heilten die Seidenfäden mit einer sterilen Eiterung, wie sie auch bei dicken Seidenfäden von Lexer beobachtet wurde. In allen Fällen bildet sich zunächst eine Nekroseschicht um den Faden, die allmählich durch anfangs zahlreiches, später festeres Bindegewebe ersetzt wird. Die Bindegewebswucherungen füllen die Bohrlöcher aus und strahlen von dort vielfach in den Bruchspalt

aus. Röntgenologisch sind dementsprechend Aufhellungen zu erkennen. In keinem Falle wird der Faden selbst in den Callus einbezogen. In den Knochenbälkchen der Umgebung setzen Abbauerscheinungen ein, die auch zu einer Erweiterung der Bohrlöcher führen. Daraus ergibt sich, daß Seide einen starken Reiz für den Callus im negativen Sinne darstellt.

c) Verwendung von Catgut:

Im Gegensatz dazu fand sich bei der Verwendung von Catgut, daß der Faden sehr bald in den gesamten Callus einbezogen wurde.

Der Catgutfaden lockt aber resorbierendes Bindegewebe an, was zu starkem lakunärem Abbau mit Knochenarrosionen führt. Auch das Catgut bildet somit auf das Callusgewebe einen starken schädlichen Reiz aus, was zur Vorsicht bei der Verwendung dieses Materials mahnt.

Uebereinstimmend mit Kölsch gibt Lexer an, daß Catgutfäden kräftiges Granulationsgewebe mit schädigender Einwirkung anlockt. Auch bei der von Dahl-Iversen empfohlenen Anwendung von Chrom-Catgutbändern wird sich dieser knochenzerstörende Einfluß des Catguts schädlich auswirken.

d) Verwendung von Draht aus V_2A-Stahl:

Erheblich geringere Störungen finden sich dagegen bei der Verwendung von rostfreiem Draht zur Naht. Der eng in den Callus einbezogene Draht führte zu keinerlei Abbauvorgängen und Verzögerung der Callusbildung. Röntgenologisch beobachtete Aufhellungen traten später als bei Catgut und Seide auf und sind nicht auf lakunären Abbau sondern auf Entkalkungsvorgänge zurückzuführen. Auch der bei den Vergleichsmaterialien regelmäßig vorhandene Abbau an den Stellen der Bohrlöcher, wo der Faden einen Druck ausübt, bleibt aus.

Entsprechend der verschieden starken histologischen Störung finden sich röntgenologisch Abbauerscheinungen bei Draht erst zu einem späteren Zeitpunkt, als bei Catgut und Seide.

Wenn wir von dem ebenfalls praktisch unschädlichen Elfenbein absehen, ergibt sich zusammenfassend aus diesen histologischen Untersuchungen ebenso wie nach den klinischen Erfahrungen, daß der Heilungsverlauf bei Verwendung von rostfreiem Kruppstahl am ehesten der normalen Heilung ohne Fremdkörper gleicht. Daß aber auch der unschädlichste Fremdkörper, ob er nun aus chemisch inaktivem Material oder aus Metallen besteht, den Heilungsverlauf beeinflußt, wurde durch Kölsch auch experimentell bewiesen:

Durch Kontrollversuche ohne Anwendung von Fremdkörpern versuchte Kölsch der alten Streitfrage zu Leibe zu rücken: „Heilt der Knochenbruch mit oder ohne Fremdkörper schneller?"

In der Literatur finden sich zu diesem Thema sehr widersprechende Meinungen.

Dieffenbach und Langenbeck benützten die Elfenbeinzapfen bei Pseudarthrosen nicht nur zur Fixation sondern vor allem zur Callusanregung, wie eingangs geschildert.

König sah zwar anfangs Nekrosen um den Fremdkörper und gibt eine vorübergehende Verzögerung der Knochenheilung zu, betont aber die unmittelbar danach einsetzende kompensatorische Anregung der Callusbildung. Im ganzen glaubt er ebenso wie Kirschner, daß der Heilverlauf durch die Osteosynthese nicht wesentlich verlängert wird.

Ebenso beobachtete Fick nach anfänglich vermehrtem Abbau infolge eingeführter Fremdkörper in der Folge einen umso stärkeren Knochenanbau, der die ohne Fremdkörper auftretenden Callus-Neubildungen noch übertrifft. Um den Wert dieser verstärkten Callusbildung richtig einzuschätzen, ist es aber notwendig, nicht nur die makroskopische Größe zu messen, sondern auch die histologische Reife mit zu beurteilen.

So fand Kölsch experimentell, daß bei Verwendung von Catgut und Seide der Versuchscallus zwar größer war, aber histologisch unreifer als in den Kontrollversuchen ohne Fremdkörper. Außerdem trat der Callus in den Versuchen ohne Fremdkörper röntgenologisch eher auf, als bei Verwendung von Nahtmaterial.

Andererseits ist das Auftreten eines übermäßig großen Callus durchaus nicht immer erwünscht und kann besonders in Gelenknähe zur Behinderung der Beweglichkeit und ungestörten Gelenkfunktion führen, wie der am Ende der Arbeit mitgeteilte Fall zeigt.

Unter den Autoren, die für weitgehende Verwendung von Fremdkörpern eintraten, finden sich auch Stimmen, die wie Lexer, Nikolaus, Hahnke u. a. sogar eine beschleunigte Konsolidation beobachtet haben.

Demgegenüber finden sich ebensoviel klinische Richtungen, die nur äußerst sparsam Fremdkörper angewandt wissen wollen.

Unter den Gegnern der Fremdkörperverwendung finden sich Henle, Ludloff, Bonn, Bircher und Dahl-Iverson. König führt weiterhin an: de Quervain, Katzenstein, Goljanitzki, Steinmann, Purucker und Fritz Lange.

Götze führt die verzögerte Callusbildung bei Osteosynthesen in gleichem Maße auf Fremdkörperwirkung wie auf die operative Freilegung zurück.

Max Lange konnte in Tierversuchen zeigen, daß jedes eingelegte Metall die Heilkraft schädigt.

Zu einem ähnlichen Ergebnis kam auf röntgenologischem Wege Janz, Stierling, Schäfer u. a.

Auch in der Magnusschen Klinik ergab eine Statistik eine verlängerte Heilungsdauer der operierten Frakturen.

Aus den vielen klinischen Mißerfolgen ergibt sich ebenso wie aus den experimentellen Untersuchungen, daß es notwendig ist, vor der Fremdkörperverwendung streng die Frage zu prüfen:

1. Ist die unbedingte Indikation für das operative Eingreifen mit Fremdkörpern gegeben?
2. Welches Material kommt zur Verwendung in Frage, wobei der Stoff zu bevorzugen ist, der erfahrungsgemäß die geringsten Schäden hervorruft?
3. Welche Methode und Technik ist die schonenste und beschränkt die Liegedauer des Fremdkörpers auf das mindest nötige Maß?

Zu 1. Durch Vervollkommnung der Technik und Verbesserung des Metalls ist die Indikationsstellung im Laufe der Jahrzehnte erheblich erweitert worden. Grundsätzlich gilt bei der Prüfung der Anzeige zur Osteosynthese mit Fremdkörperverwendung der Leitsatz einen derartigen Eingriff nur dann vorzunehmen, wenn das erstrebte Ziel mit anderen Mitteln nicht zu erreichen ist.

Die Fälle, bei denen eine Fremdkörperverwendung in Frage kommt, bzw. nicht zu umgehen ist, sind bei der Besprechung des Indikationsgehaltes in der Arbeit (S. 7) aufgeführt.

Zu 2. Nach Möglichkeit ist ein chemisches bzw. elektro-chemisch inaktives Material zu verwenden. Aus diesem Grunde sind sämtliche Metalle und Metallkombinationen, die in Körperflüssigkeiten allmählich in Lösung gehen und die durch die dabei entstehenden Metallsalze und die auftretenden Mikroströme schädigend auf das Gewebe wirken, abzulehnen.

Von der Verwendung von Metallen überhaupt kann aber nicht abgesehen werden, weil sich die Auswahl des Materials und der Methode nicht nur nach der Frage der geringsten Schädigung sondern auch nach dem erstrebten Ziel richtet, nämlich eine möglichst feste Vereinigung der Bruchstücke und rasche Bruchheilung zu erreichen.

Metall ist das Material, das allen mechanischen Beanspruchungen am besten gewachsen ist und sich am leichtesten bearbeiten läßt.

Zudem haben die angeführten Untersuchungen von Kölsch und klinischen Erfahrungen gezeigt, daß auch chemisch und elektro-chemisch inaktives Material die Gewebsneubildung im Sinne eines schädlichen Fremdkörperreizes beeinflußt. (So Seide und Catgut als Nahtmaterial).

Für alle Verwendungsarten hat sich als bestes bei begrenzter Liegedauer praktisch unschädliches Material der Kruppsche V_2A-Stahl erwiesen. Lediglich für die zentralen Bolzungen wird weiterhin Elfenbein verwandt.

Auch in Bezug auf Belastung, Zug- und Biegefestigkeit ist V_2A-Stahl am widerstandsfähigsten. Er dient sowohl zur Herstellung von Nägeln, Klammern und Drähten wie auch von Platten und Schrauben.

Früher verwendete Materialien wie Aluminiumbronze, Klaviersaitendraht, versilberter Kupferdraht und Bleidraht sind wegen ihrer chemischen und elektrochemischen Eigenschaften als überholt anzusehen. Das gilt insbesondere für alle Fremdkörper, die nicht aus einem einheitlichen Metall bestehen. — Andere Metalle sind wegen schlechterer mechanischer Eigenschaften schon vor Erfindung des V_2A-Stahls von besseren Materialien verdrängt worden. So hat Silberdraht z. B. den Nachteil, nicht genügend zug- und biegungsfähig zu sein.

Zu 3. Bei der Verwendung von Metall haben sich heute bei der Vielfalt der verwendeten Methoden die Verfahren als die schonensten erwiesen, bei denen das eingelegte Metall nach der röntgenologisch kontrollierten Konsolidation der Fragmente wieder entfernt wird. Das ist insbesondere der Fall bei der perkutanen Nagelung und der temporären Drahtnaht nach Magnus.

Trotz Berücksichtigung aller angeführten Punkte, strenger Indikationsstellung, Auswahl des besten Materials und sorgfältiger Technik lassen sich Mißerfolge bei der Osteosynthese mit Verwendung von Fremdkörpern nicht völlig vermeiden.

Dazu sei anschließend ein Fall aus der Baetznerschen Klinik mitgeteilt:

Es handelt sich um eine Luxationsfraktur der linken Ulna eines 10½-jährigen Mädchens, dicht unterhalb der Processus coronoideus mit starker Verschiebung der Bruchfragmente. (s. Abb. 1).

Befund: Die Bruchfragmente bilden miteinander eine dorsalconvexe Achsenknickung. Das distale Bruchfragment ist in das proximale eingekeilt. Der Oberarmschaft ist gegenüber dem Unterarmknochen nach ventral luxiert.

Außerden besteht eine Luxation des Oberarmes ulnawärts.

Abbildung I.
Luxationsfraktur der Ulna vor Behandlung (20. 5. 1935)

Behandlung: Durch zweimaligen Versuch, die Luxation des Olecranons zu beseitigen, gelang es, lediglich die seitliche Verschiebung auszugleichen.

Nach diesen erfolglosen Repositionsversuchen ergab sich die unbedingte Indikation zur blutigen Stellung.

Es fanden sich bei der Freilegung ausgedehnte Blutunterlaufungen und Weichteilzerreißungen.

Bei der Operation wurden die Bruchflächen nach vorheriger Säuberung aneinandergepaßt und ein Bandring herumgelegt.

Ruhigstellung im Gipsverband.

Das Ergebnis der Operation mit guter Stellung der Fragmente zueinander zeigt das Röntgenkontrollbild Abb. II.



Abbildung II.
Stellung der Fragmente nach Operation (31. 5. 1935).

Nach 14 Tagen Beginn der Uebungsbehandlung. Gipsschale.

Entlassungsbefund nach fünf Wochen (6. 7. 35): Reizlose Operationsnarbe, Beugung bis zum rechten Winkel möglich, Streckung bis 170^0. In der Folgezeit ambulante Behandlung mit Röntgenkontrollen.

Eine weitere Besserung des funktionellen Ergebnisses war trotz der guten Stellung der Fragmente wie sie aus der Aufnahme vom 31. 5. 35 hervorgeht, nicht zu erreichen.

Die am 28. 8. 35 in zwei Ebenen angefertigten Röntgenaufnahmen ergaben folgendes Bild:

Aufnahme 1: (nicht wiedergegeben)

Der Metallring ist an beiden Seiten von Callus überwuchert. An der medialen Seite der Bruchstelle zeigt die Ulna einen mehreré mm dicken Callusbauch, an der ulnaren Seite zeigt der Callus eine quere Aufhellungslinie. Hier ist also noch keine feste knöcherne Verbindung vorhanden.

Aufnahme 2: (s. Abb. III).

Das distale Ulnafragment zeigt an der Beugeseite eine Callusexostose. Zwischen dieser Exostose und dem Prz. coronoideus ulnae liegt, von den Ulna durch einen unregelmäßigen Aufhellungsspalt ge-

trennt, ein längliches Gebilde von der Dichte eines Callus, das nach dieser Aufnahme mit dem Radius zusammen zu hängen scheint. Es hat danach den Anschein, als ob am Radius eine periostale Apposition entstanden wäre, die mit dem Callus der Ulna ein Gelenk zu bilden im Begriff ist. Jedoch ist diese Deutung nicht sicher. — An der Ulnaseite des Ellenbogengelenkes treten jetzt paraartikuläre Ossifikationen auf.

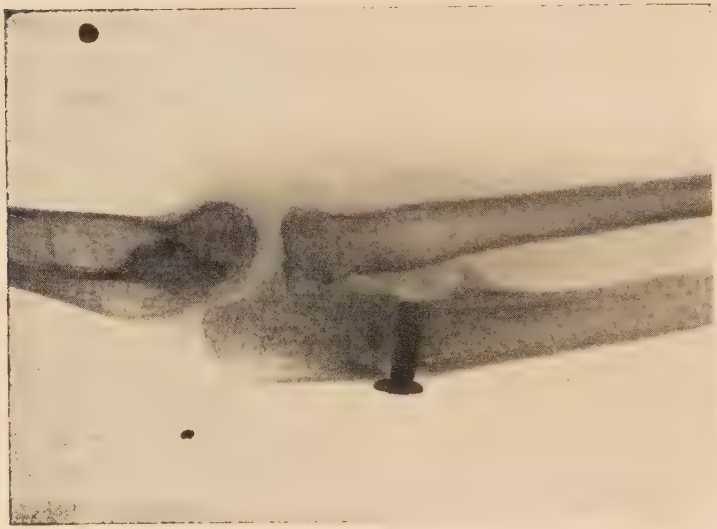

Abbildung III.

Rö.-Kontrollaufnahme drei Monate nach der Operation (28. 8. 35) Callusexostose an der Beugeseite (Brückenbildung und sekundäres Gelenk zum Radius?) — Aufhellungszonen am Bandring.

Zusammenfassend: Die Verwendung des Fremdkörpers führte also im vorliegenden Falle zur ausreichenden Stellung der Fragmente und in der Folge zur Ausbildung eines Callusgewebes, die ohne Osteosynthese und Verwendung des Fremdkörpers nicht zu erreichen war.

Wie die hier nicht wiedergegebene Aufnahme in dorsoventraler Richtung zeigt, haben sich auch hier trotz Verwendung einwandfreien Materials auf der ulnaren Seite Aufhellungszonen am Fremdkörper eingestellt.

Trotz der langen Liegedauer scheint sich an dieser Stelle noch keine belastungsfähige knöcherne Verbindung gebildet zu haben.

Auf der anderen Seite hat die übermäßige Callusbildung auf der Beugeseite zu einer Funktionseinschränkung des Radius-Ulnagelenks geführt (Ausbildung einer Knochenbrücke und fragliche Bildung eines Sekundärgelenks zwischen Radius und Ulna).

Obwohl demnach in diesem Fall sich ein wirkliches, ja übermäßiges Callusgewebe entwickelt hat, fehlt es gerade in der Zone, wo die stärkste Belastung zu erwarten ist.

Inwieweit hier der Fremdkörper für das Auftreten von Resorptionsstreifen in Callus verantwortlich zu machen ist, kann nicht sicher entschieden werden. Es ist aber anzunehmen, daß das verwandte Metallband einerseits die überaus starke Callusbildung angeregt hat, die sich hier sogar funktionshindernd auswirkt, andererseits für die in unmittelbarer Nähe des Fremdkörpers aufgetretene Resorption des Knochengewebes verantwortlich zu machen ist.

Der Fall dient zur Erläuterung dafür, daß man nur bei unbedingter Notwendigkeit zur Osteosynthese mit Fremdkörperverwendung greifen soll, daß derartige Schäden aber nicht mit Sicherheit zu vermeiden sind.

Weitere ähnliche Fälle der Klinik, die in der Auswertung zu den gleichen Ergebnissen führen, sollen hier nicht mehr aufgeführt werden, da die Beschaffung der vollständigen, dazugehörigen Unterlagen durch die Kriegsumstände erschwert und zum Teil unmöglich gemacht ist.

Zusammenfassung.

Das Thema der Arbeit wurde eingangs auf folgende Fragestellung präzisiert:

„Uebt der operativ eingeführte Fremdkörper auf die Knochenbruchheilung einen nützlichen oder schädlichen Einfluß aus?"

Aus der Geschichte der Fremdkörperverwendung ergibt sich kein klares Bild, um diese Frage entgültig beantworten zu können.

Als Schädigungen wurden besprochen:

1. Bakterielle Infektion,
2. Mechanische Verletzungen,
3. Freilegung des Knochens,
4. Chemische bzw. elektrochemische Wirkungen des Fremdkörpers,
5. Reizwirkungen von chemisch inaktivem Material.

Bakteriologische und mechanische Schädigungen lassen sich bei guter Asepsis und guter Technik weitgehend vermeiden.

Die Freilegung hat nach experimentellen Ergebnissen einen hemmenden Einfluß.

Die stärkste Schädigung aber tritt durch chemische und elektrochemische Erscheinungen bei Verwendung von Metallen ein.

Als bestes Material hat sich von allen Metallen der Kruppsche V_2A-Stahl erwiesen.

Die Handelsbezeichnung „rostfreier Stahl" gibt keine ausreichende Gewähr für einwandfreie Beschaffenheit und Verarbeitung des Stahls.

Auch chemisch inaktivem Material gegenüber verhält sich das Gewebe nicht indifferent.

Als praktisch schadlos ist das Elfenbein in Form des zentralen Bolzens zu betrachten.

Seide und Catgut sind als Nahtmaterial weniger geeignet als der Metalldraht aus einwandfreiem V_2A-Stahl.

Bei langer Liegedauer hat aber auch V_2A-Stahl unter Umständen schädigende Wirkungen auf das Gewebe.

Es ist darum bei Verwendung von Metall den Methoden der Vorzug zu geben, bei denen eingelegte Fremdkörper nach der Festigung der Bruchstelle wieder entfernt werden.

Die eingangs gestellte Frage ist also dahingehend zu beantworten, daß der Fremdkörper durchaus nicht immer einen schädlichen Einfluß auf die Knochenbruchheilung ausüben muß, daß er dies aber kann und daß eine völlige Ausschaltung aller Schädigungen kaum zu erreichen ist.

Daraus ergibt sich die strenge Beschränkung für die Fremdkörperanwendung auf diejenigen Fälle, in denen das erstrebte Ziel auf keinem anderen Wege zu erreichen ist.

Herrn Professor Dr. Baetzner danke ich für die Ueberlassung des Themas und des zugrundeliegenden Materials seiner Klinik.

Literaturverzeichnis

Bier: Arch. klin. Chir. 1923. Bd. 127, S. 1.
— Arch. klin. Chir. 1924. Bd. 133, 123.
Bircher: Die Elfenbeinstifte bei der Behandlung von Frakturen und und Pseudarthrosen und als osteopl. Ersatz. Fortschr. Rö. XI, S. 321 ff.
Borchardt: Zbl. Chir. 1926, Bd. 53, S. 647.
Brandes: Zum Spätresultat der Elfenbeinbolzungen des Fußgelenks. Zentralorg. f. ges. Chir. 15/1922 S. 527.
Brun: Zbl. f. Chir. 1917. Bd. 44, S. 969.
Demel: Operative Frakturbehandlung. Wien 1926.
Fick: Arch. Orthop. u. Unfallchir. 1930, Bd. 28, S. 689.
Haase: Mschr. f. Unfallhlkde. 43. 1936. S. 10—21.
Hoffheinz: Zbl. Chir. 1931, S. 2078—92.
Kirschner: Arch. klin. Chir. 1921. Bd. 121, S. 635.
Klages: Zbl. Chir. 63. 1936. S. 2989—2990.
Kölsch: Experimentelle Studie über die Callusbildung bei Anwesenheit von Fremdkörpern. Dtsch. Zeitschr. f. Chir. Bd. 246, S. 641—65.
König, Fritz: Erg. Chir. 1914, Bd. 8, S. 157.
— Arch. klin. Chir. 1924, Bd. 133, S. 137.
— Chir. I. 1929, S. 97.
— Operative Chirurgie der Knochenbrüche. Bln. 1931, Verl. Springer.
Lange, Fritz: Die Behandlung der Knochenbrüche durch den prakt. Arzt. 1931. Verl. Lehmann.
Lange, M.: Zbl. orthop. Chir. 1927. Bd. 47, S. 159
Lexer: Arch. klin. Chir. 1922. Bd. 119,1S. 520.
— Bd. II. Neue d. Chir. 1926 b.
— Wiederherstellungschir. 2. Aufl. Leipzig 1930.
Ludloff: Arch. klin. Chir. 1910. Bd. 93, S. 398.
Magnus: Frakt. u. Luxat. 2. Aufl. 1933. Bln.
— Zbl. f. Chir. 62.. 1935, S. 961—63.
Matti: Knochenbrüche und ihre Behandlung. 2. Aufl. Bln. 1931.
Orsos: Zbl.. f. Chir. 1925, S. 1015.
Purrucker: Arch. orthop. Chir. 1927. Bd.. 25, S. 606.
Rauch: Das Schicksal des in den Körper implant. Elfenbeins und seine Anwendung. — Arch. f. klin. Chir. Bd. 148, S. 167, 1927.
Rütz: Dtsch. Zeitschr. Chir. 1929. Bd. 216, S. 305.
Schmidt: Chirurg: 6. 1934, S. 340—42.
Schröder: Ueber blutig reponierte Frakturen. Bresl. Diss. 1925.

Schülein: Ueber das Ausbleiben von Callusbildung bei Frakturen im allgemeinen und bei blutiger Reposition im besonderen. Würzburger Diss. 1925.

Skudder: Zbl. f. Orthop. u. Unfallchir. 1928, Bd. 5, S. 431.

Söllig: Ueber die operat. Behandlung einfacher Knochenbrüche. Bln. Diss. 1918.

Tamann: Bruns Beiträge, 170. 1936, S. 544 ff.

Zschock: Erfahrungen über die operative Frakturbehandlung an der Heidelberger Klinik. Diss. Heidelberg 1904.

Lebenslauf.

Am 1. November 1912 wurde ich als Sohn Rolf Karl Ernst des Oberst Ernst Jäger und seiner Ehefrau Gertrud in Graudenz, Westpr. geboren. — Ich besuchte die Schulen in Schwerin, Königsberg, Jüterbog und Kassel, wo ich 1932 am R. G. I die Reifeprüfung ablegte.

Ostern 1932 bezog ich die Universität Göttingen, um mich dem Studium der Medizin zu widmen. Im Sommer 1934 bestand ich die ärztliche Vorprüfung und siedelte für das folgende 1. klinische Semester nach München über. Im April 1935 trat ich als Fahnenjunker (im San.-Corps) in die Wehrmacht ein, um aktiver San.-Offizier zu werden, und beendete — zur Militärärztl. Akademie, Berlin kommandiert — an der Berliner Universität nach weiteren vier klinischen Semestern das medizinische Staatsexamen am 20. Dezember 1937.

Das prakt. Jahr absolvierte ich als Unterarzt am Standortlazarett Liegnitz/Schles. auf der inn. und äuß. Abteilung.

Bis Kriegsausbruch war ich als Truppenarzt einer Aufklärungsgruppe tätig. Nach Beendigung des Polenfeldzuges zog ich an die Westfront und nahm am 10. Mai 1940 am Ueberraschungsangriff der Sturmabteilung Koch auf Fort Eben-Emael und die Albertkanalbrücken teil und wurde mit dem Ritterkreuz zum E. K. ausgezeichnet.

Z. Zt. bin ich als Batl.-Arzt eines Sturmregiments im Westen tätig.